



Pierre PAJADET

Femme de 58 ans

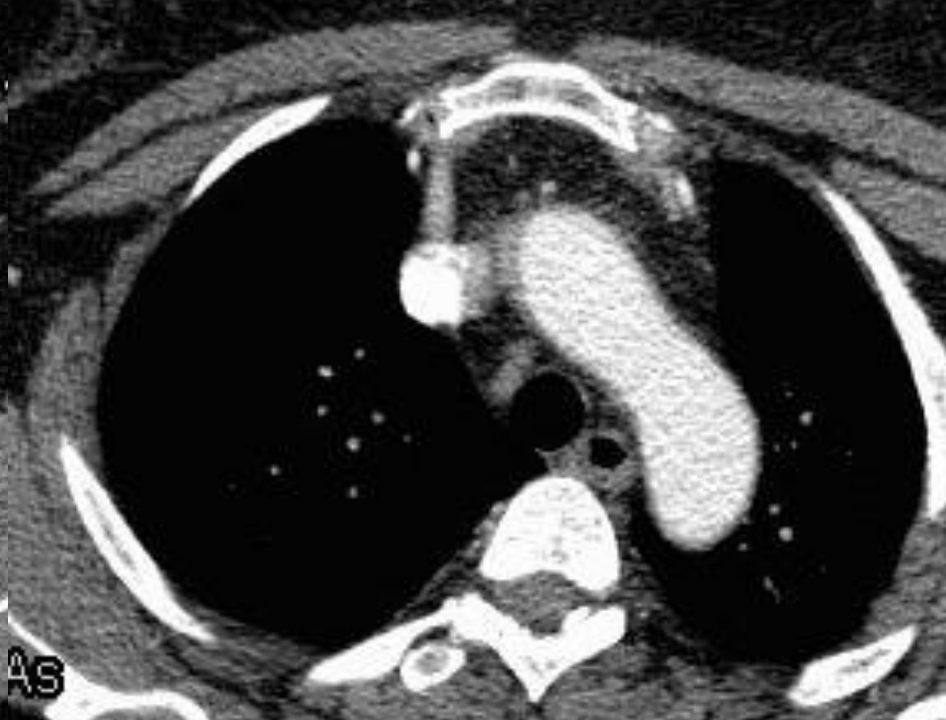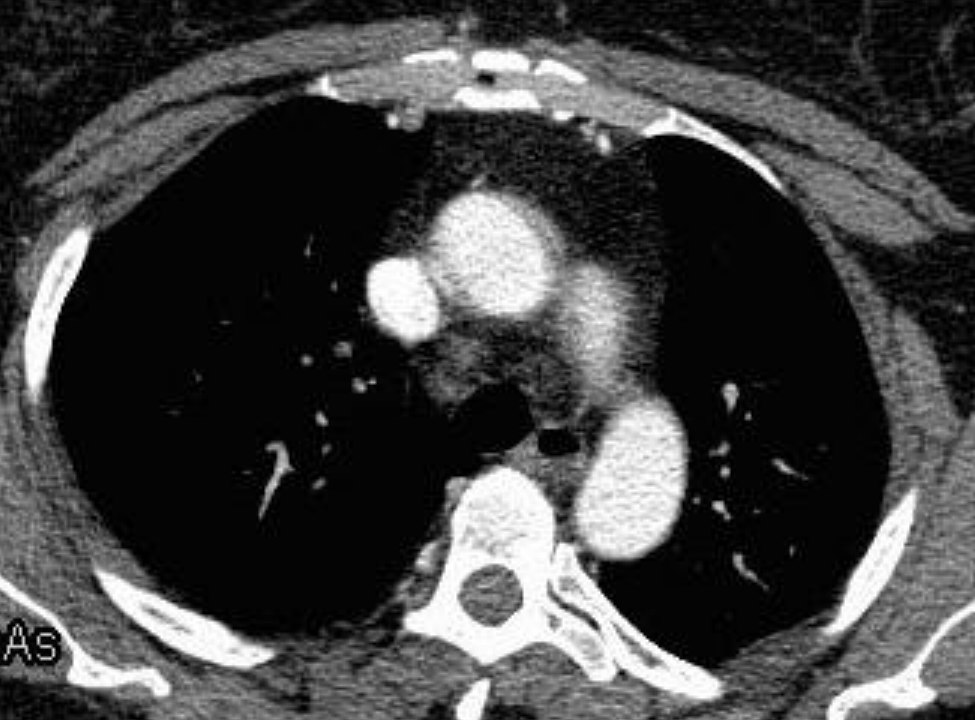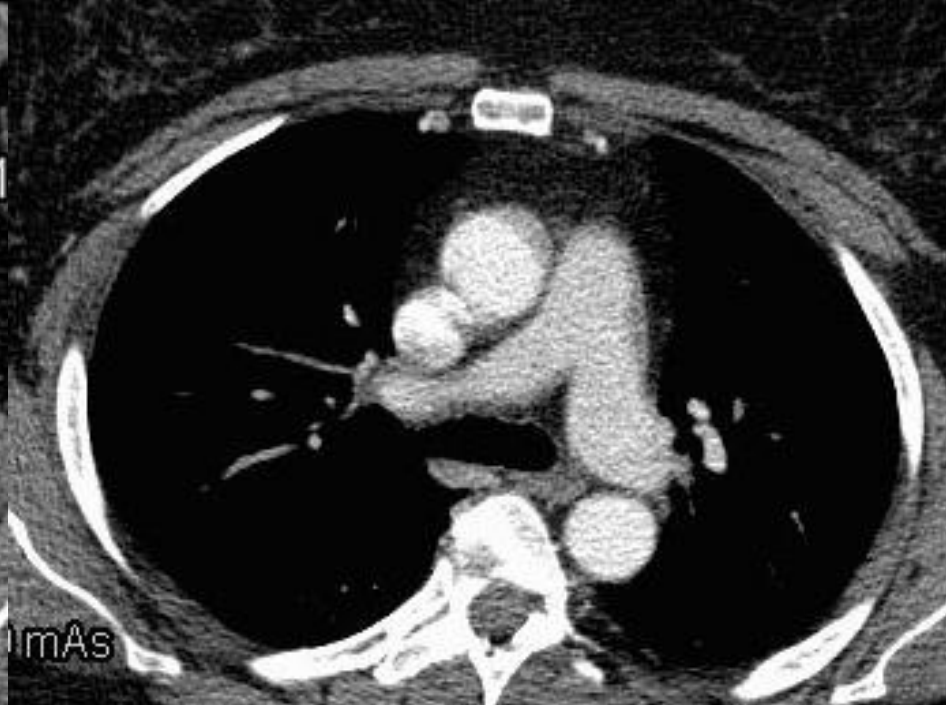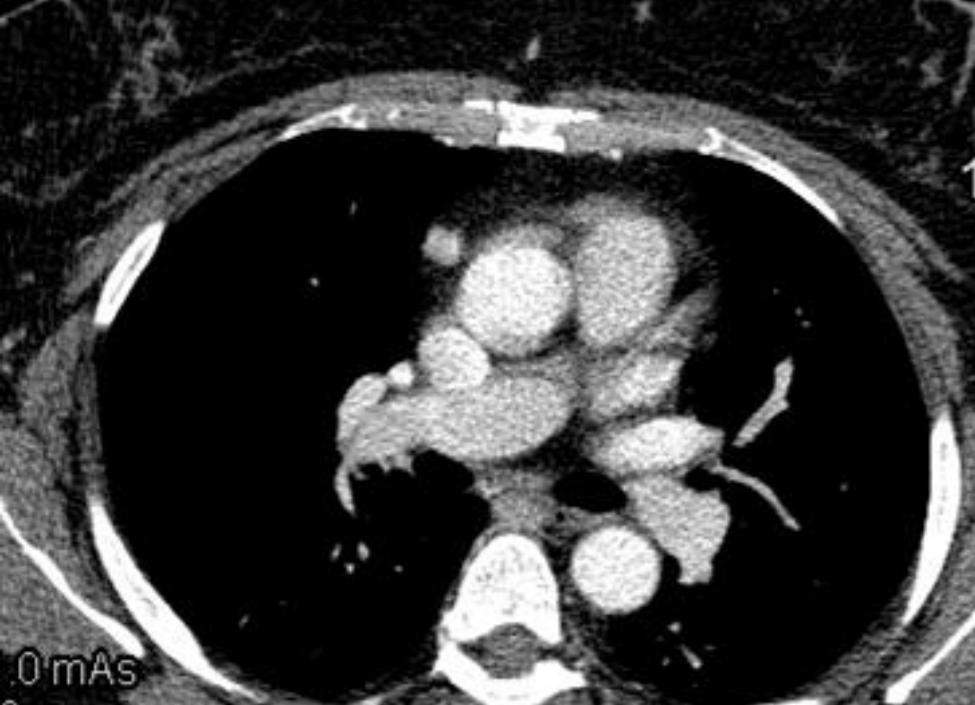C1: Fatigabilité musculaire

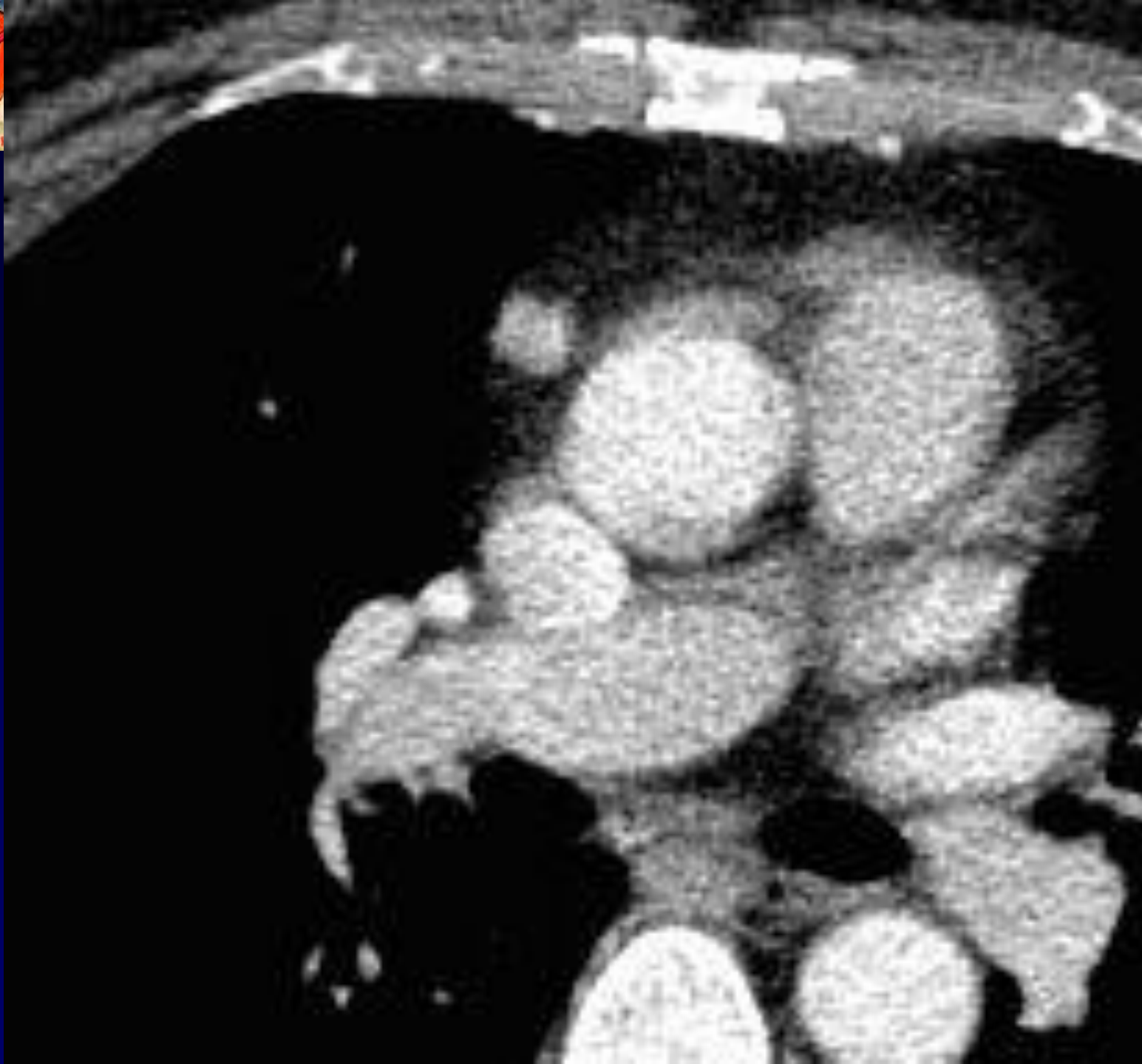
douleurs articulaires et périarticulaires

Mise en route matinale difficile

Pas de symptomatologie pulmonaire

Pas de signe infectieux net





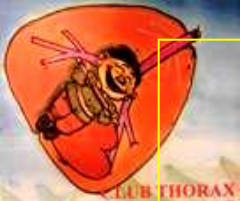


Calcémies répétées: 104 à 109 mg/l

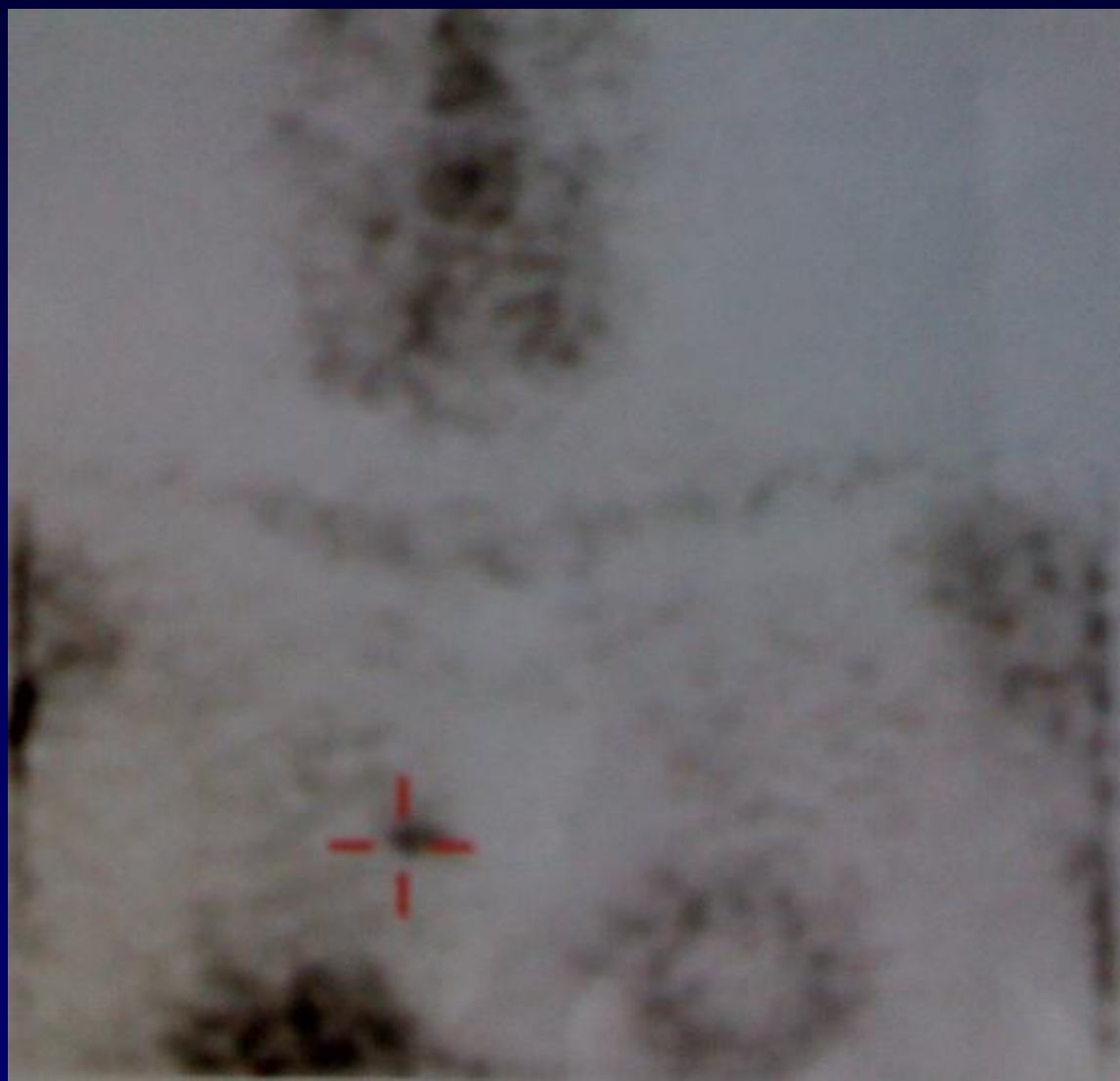
PTH: 475 ng/ml (Nle < 60)



Diagnostic ?



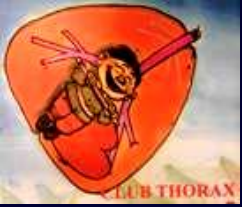scintigraphie au ^{99m}Tc -sestamibi





Diagnostic

**Adénome parathyroïdien ectopique
médiastinal**



Intérêt de la scintigraphie pour les formes multiples
et ectopiques

Disparition de la symptomatologie le lendemain de
l'exérèse.